Universidad Mayor de San Marcos

Facultad de Medicina

Anatomía Patológica de las Leishmaniasis dérmicas.-

FACULTAD DE MEDICINA
BIBLIOTECA
DE LIMA

Tesis para el Bachillerato

por Guillermo Almenara.

1915.

Universidad Nacional Mayor de San Marcos
Facultad de Medicina
UBHCD

A mis padres.

Universidad Nacional Mayor de San Marcos
Facultad de Medicina
UBHCD

Al doctor Oswaldo Hercelles.

Universidad Nacional Mayor de San Marcos
Facultad de Medicina
UBHCD

FACULTAD DE MEDICINA
BIBLIOTECA
DE LIMA

Introducción.

La labor médica nacional que tuvo por fin, ultimamente, la reunión dentro de un marco etiológico común, multitud de procesos semejantes y distintamente considerados, que se hallaban repartidos en las diversas regiones americanas sin conocerso de ellos otra cosa que el efecto destructor y mutilante de su desarrollo, debe ser completada, en nuestro concepto, con la apreciación metódica y precisa de la clase de lesión anatomo-histológica que pudiera caracterizarlos.

Si ha sido pués el descubrimiento del agente productor lo que rasgó el velo que ocultaba los puntos de reparo que habían de servir de guía a uno de los mejores y mas completos estudios que registran nuestros anales médicos, cual es el de la leishmaniasis de la dermis, creemos que el de su anatomía patológica ayudará aun mas, poniéndonos en condiciones de apreciar todo el proceso evolutivo de la le-

Universidad Nacional Mayor de San Marcos
Facultad de Medicina
UBHCD

sión y haciendo factible el conocimiento de los elementos que la constituyen, a aclarar el concepto equivocado y algo persistente aún de la identidad de su alteración con otras lesiones también de origen inflamatorio crónico, y por consiguiente, a facilitar los medios para evitar su posible confusión.

La tesis que presentamos a la consideración de la Facultad de Medicina con el objeto de obtener nuestro título de Bachiller, no pretende llegar a conclusiones definitivas o inamovibles, desde que en esta clase de estudios al relato de hechos y cosas que debe ser fiel y preciso, se unen las distintas apreciaciones e interpretaciones que solo pueden ser definitivas cuando las dicta una gran experiencia en las grandes observaciones anatomo-patológicas. Nosotros no hacemos sino un ensayo.

En la elaboración de este trabajo podemos considerar varias fases por las cuales se tenía que pasar de modo impresindible. El estudio clínico previo de la enfermedad en sus diversas formas y manifestaciones; el estudio de su tratamiento en relación con las cicatrices; luego la recolección de los casos para intentar la clasificación de las lesiones y por último, el estudio anatomo-patológico aislado de cada uno de ellos.

En esta última parte nuestro programa de trabajo fué el siguiente:

Estudio metódico de las lesiones anatómicas

Universidad Nacional Mayor de San Marcos
Facultad de Medicina
UBHCD

macroscópicas;recolección de material y fotografía de los enfermos escogidos.

Confección de los preparados microscópicos de diez casos distintos con un total de mas de doscientas preparaciones.

Estudio metódico de las lesiones microscópicas anatomo-histológicas de cada uno de estos preparados;interpretación de ellas y confrontamiento de los datos obtenidos de la observación;y por último obtención de microfotografías de los cortes mas interesantes.

No ha sido tan fácil la labor efectuada y que termina presentando las conclusiones de este trabajo;no han faltado algunas dificultades de orden material,casi se puede decir obstáculos insalvables;pero los medios puestos a nuestro alcance siempre nos proporcionaron ocasión de vencerlos con ventaja y de aquí que faltaríamos a un deber de hidalguía si no recordáramos a las personas que con tanta bondad nos facilitaron esos medios. Al doctor Oswaldo Hercelles Profesor de Anatomía Patológica,que como maestro y consejero ilustrado y como amigo sincero siempre puso a disposición nuestra todo el acopio de su experiencia y todo el material de sus laboratorios;al doctor Carlos Monge,generoso y desprendido que puso a nuestro alcance sus valiosas y originales observaciones sobre leishmaniasis y a los señores Felipe Chueca y Ernesto Ruiz del Hospital Dos de Mayo por

Universidad Nacional Mayor de San Marcos
Facultad de Medicina
UBHCD

su hábil colaboración en los trabajos de laboratorio.

Las láminas que acompañan el texto, que son fotografías macro y microscópicas, por mas detalles que en ellas se hayan conseguido, nunca pueden representar exactamente ni servir de guía fiel en la comprensión de las lesiones anatomo-patológicas, pués es solo la visión directa de éstas, la que complementa la descripción que se haga y la que sirve de medio fijador indeleble y verídico de las cosas que se estudian. Es ante este concepto que ponemos a disposición nuestros preparados

---

Esta tesis que titulamos "Anatomía Patológica de las Leishmaniasis Dérmicas", consta de los siguientes capítulos:

I. Anatomía patológica macroscópica.- Descripción de cada uno de los elementos de alteración macroscópica. Combinación de ellos en la piel y mucosas para constituir las formas distintas de la enfermedad. Clasificación anatomo-patológica de las leishmaniasis dérmicas cutaneas y mucosas.

II. Histopatología.- Estudio aislado de los elementos celulares y capas que constituyen la piel y mucosas enfermas. Apreciación de conjunto. Sitio en que debe ser colocada esta enfermedad dentro del grupo de los procesos específicos en el capítulo de las in-

Universidad Nacional Mayor de San Marcos
Facultad de Medicina
UBHCD

flamaciones crónicas de la dérmis. Estudio de la linfa extraída de estas lesiones.

III. Hematología de las leishmaniasis dérmicas.

IV. Conclusiones.

Universidad Nacional Mayor de San Marcos
Facultad de Medicina
UBHCD

Capítulo I

Anatomia patológica macroscópica

En toda investigación de la naturaleza de la que nos ocupa,así como en los estudios de semiología,el factor primordial que facilita la demostración y determina con claridad la clase de alteración macroscópica y que descubre el conjunto sintomática que permite su diagnóstico,es el método. Todo examen atento objetivo o manual de los elementos eruptivos de la piel o mucosa debe ser metódico. Guiados por este principio haremos a continuación,el estudio de las lesiones no ulceradas y ulcerosas de origen leishmaniásisco previamente comprobado.

La idea de localización es la pri-

Universidad Nacional Mayor de San Marcos
Facultad de Medicina
UBHCD

mera que debe considerarse para tener como base de estudio la clase de tejido que,estimulado por una causa extraña y viva,se presta a dar origen a procesos como lo que nos ocupan; pués la enfermedad causal por sí misma,manifestada en extensión,gravedad,marcha o evolución,depende en gran parte a mas del grado de vírulencia del gérmen o del estado anterior del individuo o del grado mas o menos intenso de disponibilidad, a la constitución misma de los tejidos atacados que no es siempre igual en las diversas regiones del cuerpo humano. El proceso fundamental estará constantemente revelándose;pero la manifestación clínica variará en relación con esas condiciones.

Las leishmaniasis dérmicas se implantan en la piel y en las mucosas,tomando en cada uno de estos terrenos,aspectos especiales y distintos,que los separa y obliga a una descripción aparte. Y esta circunstancia es todavía mas digna de tomarse en cuenta,porque las diferencias en en su caracter y en su aspecto,se mantienen aún en los procesos en que están asociadas ambas localizaciones;al punto,que que si no fuese por la continuidad de lesión entre piel y mucosa en ciertos enfermos y por el diagnóstico parasitológico en otros,dificilmente se hubieran podido relacionar.

Piel

En la piel la infección leishmaniásica se lo-

Universidad Nacional Mayor de San Marcos
Facultad de Medicina
UBHCD

caliza por regla general en todas las partes descubiertas permanentemente o que pueden estarlo de modo transitorio a la intemperie. La cara es la mas frecuentemente tomada y son sus partes salientes: la nariz, los labios, los pómulos, los pabellones auriculares, el mentón, las que ofrecen alteraciones mas comunes y extensas, adquiriendo un gran desarrollo, deformando esos órganos y haciendo de ellos el punto de origen de futuras invaciones a sitios vecinos.

En orden de menor frecuencia las lesiones se instalan también en los antebrazos, principalmente en su cara externa y en su tercio inferior, en la cara dorsal de las manos; en los pies, en las piernas, en el cuello, en los muslos.

En todos estos sitios las alteraciones cutaneas varían de aspecto dentro de límites no muy estrechos y presentan elementos eruptivos primarios y secundarios que describiremos aisladamente tratando de hacerlo en orden de aparición, para agruparlos después, combinarlos y constituir las distintas fases y formas del verdadero proceso anatomo-patológico de la enfermedad.

I Como elementos primarios, tenemos, el mas frecuente y el mas simple, elevaciones sólidas, pequeñas, circunscritas de base redondeada y vértice cónico y que son verdaderas pápulas de color rojo claro, no depresibles, de volumen que oscila entre el de una grano de mijo y el de una

Universidad Nacional Mayor de San Marcos
Facultad de Medicina
UBHCD

lenteja y decaracter congestivo. Algunas de estas pápulas están transformadas por una vesiculación posterior en pápula-vesículas.

Se encuentra también entre los elementos que constituyen la lesión, tubérculos salientes, circunscritos, que tienen toda la capa dérmica sobre la que se implantan, dotada de una infiltración que es generalmente la que aumenta y define la prominencia.— Son salientes, a veces aislados y redondeados y a veces de aspecto verrucoide; de un color rojo violaceo que tira al del concho de vino. Tienen una consistencia ni tan blanda como los tubérculos lúpicos ni tan dura como los de la sífilis y tienden en su punto mas culminante hacia la exulceración. Son de la naturaleza de los tubérculos llamados dérmicos de los granulomas infecciosos, con la particularidad que los caracteres enumerados mas arriba le dan un aspecto claro y propio.

Se combinan a veces con elementos secundarios para adquirir una disposición especial. Las costras y la presencia del proceso inflamatorio es siempre lo que hay que tener en cuenta para establecer la diferenciación entre estos elementos y el tumor.

Otro que puede ser primario o secundario que impresiona desde el primer momento, es la tumefección mas o menos difusa que se extiende mas allá del sitio donde se encuentra la lesión y que da al enfermo un aspecto carac-

Universidad Nacional Mayor de San Marcos
Facultad de Medicina
UBHCD

terístico y especial. Es un abultamiento de la piel de consistencia blanda que deforma y borra los rasgos de la cara y hace de las facciones verdaderos ejemplos teratológicos. Lo mas común es ver un labio superior prominente, infiltrado a manera de una trompa y un labio inferior también infiltrado voluminoso y pendiente, por cuya superficie se desliza continuamente la saliva sobreproducida, abundante, filante y transparente. La piel engrosada de esta manera toma una coloración violacea especial, que no se confunde ni con el color de cobre nuevo o de jamón que distingue a las sifílides ni con el rosa pálido de las lesiones tuberculosas.

II Los elementos secundarios que nunca faltan y que han sido los que hasta hoy mas sirvieron para la descripción de la enfermedad, son los mas numerosos y los mas fáciles de apreciar. Las soluciones de continuidad desde las simples excoriaciones hasta las úlceras, no faltan nunca en cualquiera de las lesiones leishmaniásicas. La excoriación producida ya por un trastorno consecutivo a la evolución natural de un elemento primario o como consecuencia de este mismo elemento por acción traumática, como pasa en una pápula por el rascado de la uña del mismo enfermo. Estas excoriaciones solo interesan la epidérmis y dejan el cuerpo papilar a descubierto o cubierto por una costra ligera formada por sangre coagulada y por los productos de exudación de los elementos interesados.

Universidad Nacional Mayor de San Marcos
Facultad de Medicina
UBHCD

A nivel de las comisuras labiales y palpebrales, cuando estos sitios están tomados, puede verse con frecuencia, fisuras ó resquebrajaduras que comprenden hasta la dermis y que rezuman un líquido sero-sanguinolento concrescible que se trasforma en costras. Estas fisuras lo mismo que toda la lesión es apenas sensible á los movimientos de la cara y á las maniobras exteriores.

Pero lo que más llama la atención, lo que provoca el asombro y la pena por estos enfermos y que mueve el espíritu hacia la caridad; lo que provoca el pánico en ellos y los decide á curarse, más que la molestia física que le ocasiona su estado, son las pérdidas de sustancia tan vastas como profundas, tan rebeldes como irreparables que se presentan consecutivamente al proceso morboso cutáneo. Van muchas veces de simples ulceraciones interesando hasta la hipodermis, á la formación de verdaderas úlceras y úlceras fagadénicas que destrozan y carcomen los tejidos blandos. Los bordes de estas úlceras son siempre mal diferenciados, no son ni cortados á pico ni desprendidos ó invertidos y se hallan por lo común cubiertos de costras que ocultan, ó un comienzo de cicatrización ó una cavidad llena de secreción purulenta que es el producto de un tejido que se funde y que propaga la enfermedad. El fondo es irregular en unos casos y en otros es plano encontrándose en un nivel inferior al de los bordes; su

Universidad Nacional Mayor de San Marcos
Facultad de Medicina
UBHCD

consistencia es un poco dura y el color es rojo claro que contrasta con el violaceo de la zona de infiltración que la rodea. Las dimensiones varían enormemente desde los tamaños más pequeños hasta los que pueden llenar un región de la cara, encontrándose en muchos casos unidas las úlceras dándo un conjunto de lo más irregular y de lo más diverso. El fagedenismo unas veces toma la forma serpiginosa creciendo en superficie y otras la erosiva ó de crecimiento en profundidad. Estas destrucciones pueden ser espantosas dejando órganos completamente mutilados.

El líquido que segregan es de un aspecto sanioso, concrescible en costras abundantes y de importancia grande porque es uno de los elementos que mejor sirven para el diagnóstico.

Las costras más ó menos desecadas según su antigüedad son á veces tan gruesas que tienen un carácter ostraceo, de color amarillo bruno, deleznables, irregulares, de adherencia por lo general resistente y que varian según ocupe el borde de una úlcera ó el vértice de un tubérculo escoriado, ó según tambien que oculte un proceso de restablecimiento ó un proceso de fusión; son de aspecto purulento, untuoso y seborreicas. En ciertos estados de cicatrización, se puede apreciar costras de caracter completamente especial, intermedio entre las costras verdaderas y las escamas, pare-

Universidad Nacional Mayor de San Marcos
Facultad de Medicina
UBHCD

ciendose á las escamas parasitarias de Bazín ó crusty-scales (costras-escamas). Estas se desprenden fácilmente dejando á descubierto una superficie áspera, blanquizca y seca que representa la cicatriz que se instala definitivamente.

No dejaremos de mencionar el fenómeno observado por nosotros en una vez en el curso del tratamiento de una lesión leishmaniásica por las inyecciones endovenosas de Neo-Salvarsán y que tuvimos ocasión de citar en nuestro trabajo al último Congreso Médico Latino Americano, cual fué la formación, durante el proceso curativo, de una escara húmeda que comprendía toda la úlcera implantada sobre el dedo gordo del pié; escara, que se eliminó iniciándose un rápido restablecimiento.

III El elemento reparador, la cicatriz, que remplaza á las pérdidas de sustancia tiene las formas de éstas y constituyen marcas indelebles que denuncian desde el primer momento la lesión causal. Hay cicatrices bellas, blancas rosadas, perfectamente lisas ó ligeramente pigmantadas según la raza del individuo; hay otras deformes, atravesadas por bridas que penetran el tejido, estriadas y con retracciones que deforman é inutilizan los orificios naturales.

Hasta hace poco las cicatrices obtenidas, eran defectuosas porque predominaban los procedimientos de

Universidad Nacional Mayor de San Marcos
Facultad de Medicina
UBHCD

curación local, de tal manera que con las cauterizaciones ó esciciones de tejidos, aumentábase las pérdidas de sustancia y provocaban la formación de hiperplasias reparadoras que no correspondían á las que la lesión misma y por ella sola habían de producirse. En algunas formas ulcerativas, en las fagedénicas serpiginosas por ejemplo, que han cicatrizado, puede apreciarse con claridad lo que venimos exponiendo. En los sitios donde la ulceración ha cerrado por sí misma sin intervención terapéutica extraña, la cicatriz es plana, brillante, lisa y donde ésta se ha hecho despues de aplicaciones tópicas de sustancias cauterizantes químicas ó de cauterizaciones por el cauterio, es deforme, anormalmente pigmentada y retractil. Por eso la gran adquisición que ha hecho la medicina con el Neo-Salvarsan, es de un valor inapreciable, pues cura por vía interna y deja una marca perfecta y cómoda. La fig. 15 que es una fotografía del mismo enfermo de la fig 9 y 10 despues de curado, nos dice y explica con la claridad de una demostración gráfica, la bondad del proceso reparador con los actuales procedimientos de curación.

Hecha la descripción aislada de los elemntos eruptivos que se presentan en la afección cutánea leishmaniasica, debemos decir en que circunstancias y en que forma se combinan para constituir las modalidades más comunes que hacen la base de su clasificación. Si fueramos á suponer como

Universidad Nacional Mayor de San Marcos
Facultad de Medicina
UBHCD

una forma anatoma-patologica especial é independiente á cada una de las combinaciones eruptivas, tendriamos que hacer una lista inmensa de modalidades que no corresponderían á un buen sentido científico, ni á una buena utilización práctica, porque hay que saber que para clasificar lesiones cutaneas, se debe tomar como base no todos los elemantos que las constituyen, sino principal y casi únicamente los primarios desde que los demás ó secundarios son simples estadíos del proceso de evolución ó el resultado de una complicación más ó menos frecuente. Sin embargo, un elemento secundario, la úlcera, es lo que caracteriza un estado muy frecuente de la enfermedad, y en este caso sería imposible precindir de ella desde que es la manifestación que más impresiona.

De aquí pues que, teniendo todas las formas de leishmaniasis cutaneas su comienzo en una pápula que se desarrolla en el sentido de un tubérculo ó que vesiculándose y exulcerandose evoluciona en una úlcera, podemos servirnos de estos dos elementos como base para una primera división en dos formas: Forma tuberculosa ó botonosa y forma ulcerativa ó ulcerosa.

Describiremos por separado cada una de estas dos formas:

Forma tuberculosa ó botonosa.- (Botón de oriente, Uta macho,

Universidad Nacional Mayor de San Marcos
Facultad de Medicina
UBHCD

Leishmaniasis dérmicas

Foto.Nº1.- Forma tubérculo-costracea

Foto.Nº2.- Forma tubérculo-costracea.

Foto.Nº3.- Forma tubérculo-costracea.

Universidad Nacional Mayor de San Marcos
Facultad de Medicina
UBHCD

cepo.).- Se inicia esta forma por una ó varias papulitas pruriginosas que aparecen como picadas de zancudos; estas pápulas se instalan sobre una zona inflamatoria infiltrada que adquiere más tarde marcada induración y crecen luego lentamente hasta constituir el tubérculo. En este estado puede detenerse la evolución y estacionarse por mucho tiempo, adquiriendo el aspecto de un forúnculo esclerosado cubierto de pequeñas y adherentes costras; es indoloro y no provoca al enfermo ninguna molestia, es la variedad tuberculo-costracea ó botonosa seca no ulcerada, fotografía N°. 1. Esta misma variedad puede adquirirun aspecto verrucoide en que las costras fuertemente adheridas y extendidas en superficies son más grueses y seborreicas, dejando al ser separadas con cierta violencia, escoreaciones epidérmicas de las que fluye una linfa sanguinolenta escasa. Fotografía N°. 2 y 3

En otros casos bajo la costra primitiva se oculta un proceso ulcerativo y de desintegración que lentamente se extiende para constituir una úlcera implantada sobre la eminencia tuberculosa y dar origen á otra variedad la tuberculo-ulcerosa . Fotografía N°. 4 y 5

La forma tuberculosa puede presentar una lesión solitaria que es lo mas frecuente que puede ser múltiple; pero lo que generalmente la caracteriza es su benignidad y su poder poco destructivo.

Universidad Nacional Mayor de San Marcos
Facultad de Medicina
UBHCD

Leishmaniasis dérmicas

Foto.N°4.- Forma tubérculo-ulcerosa.

Foto.N°5.-Forma tubérculo-ulcerosa.

Universidad Nacional Mayor de San Marcos
Facultad de Medicina
UBHCD

Un caracter que debemos anotar es que la infiltración es tan profunda, formando cuerpo con el tubérculo, que el vulgo le ha llamado"la raiz". La secreción que se elimina por la superficie es espesa, de aspecto sero-purulento y concrescible en costras gruesas y poco adherentes y la superficie misma es granulosa rosada y se eleva al mismo nivel de los bordes que son irregulares mal diferenciados y desprendidos en algunos sitios del resto de la úlcera.

La cicatriz dejada por la forma tuberculo-ulcerosa cuando ha sido curada por cauterizaciones es muy retractil provocandose desviaciones de las facciones y todos los trastornos funcionales consiguientes. El aspecto de la cicatriz es mejor más regular y casi imperceptible cuando se ha utilizado el tratamiento conservador por vía interna.

Forma ulcerativa ó ulcerosa. (Uta hembra, Espundia, Juccuya, Tiacaraña.).- El modo como se instala la forma ulcerosa se asemeja bastante con la forma anterior, pues una papulita es la que la inicia. Es tambien pruriginosa, se vesicula primero y luego se ulcera para constituir lenta y progresivamente en espacio de años las enormes destrucciones que borra todo aspecto humano de la cara y miembros de los enfermos.

Pueden perfectamente caracterizarse tres variedades: una por la poco infiltración y por su aspecto superficial aunque extenso y que se localiza de preferencia en los

Universidad Nacional Mayor de San Marcos
Facultad de Medicina
UBHCD

miembros y que sería la ulcerosa simple (foto.N°6);otra por su gran infiltración,aspecto costraceo y coloración violacea que sería la úlcero costracea (fotosN°7,8,9 y 10) y la tercera caracterizada por su fagedenismo y que sería la ulcerosa-fagedénica que a su vez se subdivide en erosiva (foto.N°11) y en serpiginosa (foto.N°12).

La ulcerosa simple tiene en una palabra todo el aspecto de las úlceras atónicas:superficie extensa,granulosa,de color rojo vivo,sangrante,de contornos irregulares y colocada en un plano apenas mas bajo que el de los bordes, que a su vez son mal definidos;en algunos sitios cortados a pico de una coloración oscura y siempre cubiertos con costras adherentes. La secreción es completamente purulenta y concresible en los bordes.

De preferencia se instala en los miembros inferiores:pierna y muslo,en los antebrazos,en el tronco y en cuello,pudiendo adquirir dimensiones enormes. La infiltración es casi nula y la tumefacción de los alrededores no es tan marcada como en las otras variedades de esta misma enfermedad. La fotografía N°6 nos pude dar una idea perfecta de lo que es esta forma:su aspecto es siempre el mismo y característico. Es como toda manifestación leishmaniásica cutanea indolora espontaneamente y la cicatriz que deja es regular,delgada y ligeramente pigmentada,sin adherencias ni retracciones

Universidad Nacional Mayor de San Marcos
Facultad de Medicina
UBHCD

Leishmaniasis dérmicas

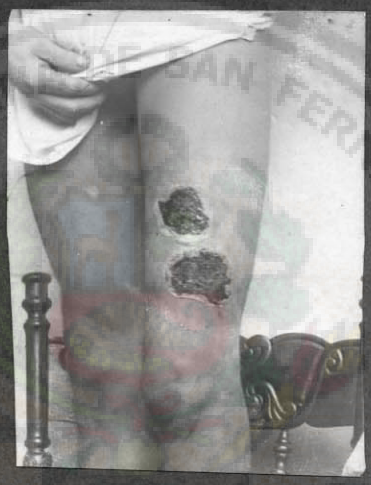

Foto.N°6.- Forma ulcerosa simple.

Universidad Nacional Mayor de San Marcos
Facultad de Medicina
UBHCD

La variedad ulcerosa simple ha sido anteriormente confundida con la úlcera de los paises cálidos.

La variedad úlcero costracea es la que se encuentran repartidos todos los elementos que constituyen la afección desde la pápula inicial hasta la mutilación verificada por el desarrollo insaciable del poder destructor de la úlcera. Un caracter que da aspecto especial y casi único en la patología cutanea es la profunda y extensa infiltración que engruesa los órganos y los deforma, como pasa en los labios que parecen verdaderas prolongaciones proboscidianas; aspecto especial que se completa con la destrucción de la nariz que es muy frecuente en todos los casos cuya lesión facial alcanza a este estado. El edema tiende a la esclerosis

Toda esa zona de infiltración es de un color violaceo oscuro que desaparece bajo la presión del dedo y que se extiende en toda la parte comprendida entre las múltiples ulceraciones y aun un poco mas lejos y por fuera de la región infiltrada.

Esta variedad tiene todavía otro caracter casi constante, cual es la simetría de las lesiones.

En el complejo de elementos que constituyen la lesión ulcero-costracea se encuentran además de las múltiples pápulas, pequeños nódulos cubiertos por costras o ulcerados con costras gruesas grasosas, seborréicas, amarillas oscuras y de aspecto ostraceo. Las mas gruesas de éstas se ha-

Universidad Nacional Mayor de San Marcos
Facultad de Medicina
UBHCD

Leishmaniasis dérmicas

Fot.N°7.- Forma úlcero-costracea.

Foto.N°8.-Forma úlcero-costracea.

Universidad Nacional Mayor de San Marcos
Facultad de Medicina
UBHCD

llan siempre ocupando de preferencia los bordes de los orificios naturales de la cara donde la lesión cutanea hace límite con la de las mucosas. Es de notar la predilección que tiene esta forma por invadir la cara principalmente en la zona comprendida entre la nariz, boca y mejillas, quedando limitada hacia arriba por la depresión naso-frontal y hacia abajo en el borde libre del labio inferior; por regla general el mentón queda indemne; lo contrario de la forma tubérculo-ulcerosa que hace de este sitio, uno de los escogidos.

La mutilación pocas veces va mas lejos de la nariz, y una especialidad es que el orificio de este órgano nunca se obstruye ni durante ~~por~~ el apogeo de la ulceración por la formación de costras, ni después de la cicatrización; pero eso sí, la destrucción de todos los cartílagos nasales es algo inevitable, pués podría asegurarse que en el proceso leishmaniásico radicado en órganos cuyo armazón es cartilaginoso, destruye forzosamente é éste: así pasa en la nariz y en las orejas en las que los cartílagos quedan reducidos a apéndices informes. Por el contrario este proceso de destrucción respeta el tejido oseo que en todo caso sirve de barrera deteniéndolo en su camino invasor y dondo motivo al comienzo de la cicatrización y curación expontanea.

Cuando se inicia la reparación por hiperplasia conjuntiva a esclerosis las úlceras van cerrándose

Universidad Nacional Mayor de San Marcos
Facultad de Medicina
UBHCD

Leishmaniasis dérmicas

Foto.N°9.- Forma úlcero-costracea.

Foto.N°10.-Forma úlcero-costracea.

Universidad Nacional Mayor de San Marcos
Facultad de Medicina
UBHCD

de los bordes al centro,la secreción deja de ser tan abundante y espesa y las costras que eran gruesas y seborreicas se secan progresivamente para dejar en su lugar una superficie cicatricial transitoria opaca y blanca,cubierta de pequeñas láminas foliaceas que al desaparecer después de cierto tiempo queda la cicatriz definitiva,lisa,brillante,nacarada, sin adherencias y por regla general con pocas retracciones. Mas tarde todavía adquiere una ligera pigmentación según la raza del individuo,así como demuestra en profundidad el sitio hasta donde llegó la pérdida de sustancia como pasa en una talladura de bajo relieve.

La variedad ulcerosa fagedénica es la mas terrible de todas las que venimos describiendo:terrible por sus efectos de destrucción,por su rebeldía y por las complicaciones que traen las enormes y fatales retracciones cicatriciales. En este grupo se consideran dos modalidades: la fagedénica erosiva y la fagénica serpiginosa.

La primera,cuya mejor y mas completa descripción la hace la fotografía N°11 que es tomada de un caso típico,está constituida por la reunión de múltiples úlceras que en su total destruyen las facciones,mutilando y desfigurando horriblemente al sujeto. Su caracter dominante es pués el poder erosivo. Costras cubren principalmente los bordes y no se encuentra ya en este estado,y por lo menos es muy difícil ver elementos primarios,como pasa en la variedad

Universidad Nacional Mayor de San Marcos
Facultad de Medicina
UBHCD

Leishmaniasis dérmicas

Foto.N°11.-Forma ulcerosa fagedénica erosiva.

Foto.N°12.-Forma ulcerosa fagedénica ~~ser~~ serpiginosa.

Universidad Nacional Mayor de San Marcos
Facultad de Medicina
UBHCD

anterior.

La propagación en profundidad está limitada por la muralla osea de la que no toca ni el periostio. La infiltración es también apreciable, pero no llega a los extremos de la forma anterior y la coloración de las zonas vecinas es también violacea pero mas limitada. Las alteraciones cutaneas se continuan sin límites precisos con las de las mucosas, tienen con relación a los cartílagos, las mismas propiedades descritas anteriormente y son completamente indoloras.

La cicatriz que deja es blanca nacarada, origina retracciones considerables disminuyendo los díametros de los orificios naturales y en ciertos casos provocando coalescencias como sucede a menudo en los párpados.

La modalidad serpiginosa de la que tenemos un ejemplo en la figura N°12 no tiene por lo general ulceraciones extensas, pero van extendiéndose en diversas direcciones ramificándose y dejando por los sitios donde han pasado cicatrices blanquiscas, brillantes y retráctiles; dando al conjunto un aspecto semejante al que constituye un enorme limazo om babosa que avanza lentamente dejando tras de sí, marcada con su secreción filante, las huellas de su paso. Las retracciones cicatriciales son también considerables causando múltiples deformaciones.

Haciendo pués un resumen del estudio

Universidad Nacional Mayor de San Marcos
Facultad de Medicina
UBHCD

Leishmaniasis dérmicas

Foto.N°13.-Cicatriz dejada por la forma úlcero-costracea del enfermo de las fotos.9 y 10.

Foto.N°14.-Cicatriz dejada por la forma ulcerosa simple.

Universidad Nacional Mayor de San Marcos
Facultad de Medicina
UBHCD

que acabamos de hacer de las distintas modalidades con que se presenta en la piel las leishmaniasis dérmicas, podemos esquematizar en el siguiente cuadro la clasificación que proponemos como la mas natural, basada en la persistencia mas o menos absoluta de ciertos elementos de alteración anatomopatológica:

- Leishmaniasis dérmicas cutaneas.
  - Forma Tuberculosa o botonosa
    - Var. Tubérculo costracea
    - Var. Tubérculo ulcerosa
  - Forma Ulcerativa o ulcerosa.
    - Var. Ulcerosa simple
    - Var. Ulcero-costracea
    - Var. Ulcerosa fagedénica
      - Erosiva
      - Serpiginosa.

Mucosas.

Las leishmaniasis al implantarse en las mucosas lo hacen de prefencia en las que revisten las primeras vías respiratoria y digestiva. Es en efecto la mucosa nasal la que con mas frecuencia sufre el ataque leishmaniásico y la que es asiento de procesos largos y destructores que modifican inevitable y permanentemente la arquitectura de la región. Las mucosas bucal, faringea, laringea, esofégica y la mucosa conjuntival, también son asiento de semejantes altera-

Universidad Nacional Mayor de San Marcos
Facultad de Medicina
UBHCD

ciones,llevando en el orden indicado el de mayor a menor frecuencia.

Lo primero que se nota en la mucosa nasal es el engrosamiento e infiltración blanda granulosa en superficie,ligera coloración congestiva y abundante secreción muco-purulenta concresible en costras y de olor especial.

Mas,avanzada la evolución y establecidas las ulceraciones se muestra el fenómeno frecuentísimo de la destrucción cartilaginosa,despareciendo todo el tabique nasal constituido por este tejido y trayendo como consecuencia,cuando una lesión cutanea no la destruye,la deformación o achatamiento de la nariz;o si ésta ya no existe,como en el caso de la figura N°11,los vestíbulos y parte mas anterior de las fosas nasales se unen en una sola cavidad que se manifiesta exteriormente por un solo y único orificio triangular de base inferior..

El armazón oseo no es tocado y tan es así que en muchos casos las primeras ulceraciones y el origen del proceso destructivo se instalan precisamente en el límite que separa los dos tejidos el oseo y el cartilaginoso,en el tabique nasal,y se propaga en el sentido del segundo,respetando en toda la linea al primero.

A veces la infiltración es tan extensa que la tumefacción consiguiente y el edema pueden apre-

Universidad Nacional Mayor de San Marcos
Facultad de Medicina
UBHCD

ciarse en las regiones externas o cutaneas sin que estan hayan sido tocadas directamente por la inflamación;circunstancia que produce en los enfermos,deformaciones faciales,engrosamiento de la nariz,edema indurado en los párpados inferiores.

La mucosa de la boca tiene dos formas de manifestar los efectos de la infección leishmaniásica,una de simple infiltración,con fenómenos de sobreactividad funcional defensiva y otra con ulceraciones y pérdidas de sustancia que generalmente se asocian a procesos también intensos del mismo orden localizados simultaneamente en la piel de las regiones vecinas. Comienzan en la bóveda palatina,se extienden al velo del paladar,amígdalas,faringe,mejillas,labios,laringe y en un caso citado por Escomel hasta la traquea y esófago. La infiltración es uniforme y en superficie como pasa en la nariz;pero en ciertos sitios adquiere un aspecto lobulado que se determina por surcos mas o menos profundos y que corresponden a los sitios donde la mucosa palatina adhiere intimamente al periostio;los lóbulos corresponden a su vez a los sitios donde encuentra mas desarrollada la capa glandulosa,de ahí la explicación que tiene la existencia de la llamada por Escomel "cruz palatina de la espundia" o "surcos palatinos de las leishmaniasis",de Monge,existencia que desde luego no es especial de esta clase de afección sino que se presenta en casi todos los procesos inflamatorios o de congestión capaces de localizarse en ese sitio.

Universidad Nacional Mayor de San Marcos
Facultad de Medicina
UBHCD

En las mejillas se aprecian las impresiones que dejan las muelas,y en los labios,profundamente edematizados, es donde las ulceraciones,las pérdidas de sustancia son mas apreciables y donde las cicatrices son mas difíciles. Tenemos como ejemplos las fotografías Nos.7,8,9,10,11 y 12. que nos muestran las pérdidas de sustancia y nos hacen calcular los efectos cicatriciales en el orificio bucal.

De todo lo anterior podemos deducir datos que nos sirven para dividir las lesiones mucosas en dos clases: unas de simple ifiltración y otras ulcerosas; pero por regla general la segunda es consecuencia de la primera,de ahí que nunca se encuentren sino asociadas compartiendo entre ellas la labor de destrucción de los tejidos.

Los trastornos funcionales ocasionados por estos procesos en la nariz,tienen el caracter de una coriza crónica que se hace muco-purulenta cuando las ulceraciones son extensas. La secreción es fluida de olor soso y sin ser muy abundante es lo suficiente para concretarse en costras que se adhieren a la superficie enferma y a los bordes de los orificios nasales.

La boca es asiento de una hipersecreción salivar cuyo producto se derrama sobre el labio inferior de manera abundante e incontenible;las ulceraciones segregan un líquido sero-purulento,semejante al de las lesiones cutaneas.

Las cicatrices tienen mas o menos el mismo ca-

Universidad Nacional Mayor de San Marcos
Facultad de Medicina
UBHCD

racter que las de la piel;pero se diferencian en que tardan mucho en establecerse al punto que algunos autores han creido que estas lesiones adquieren desde el principio el caracter cr crónico incurable.

En el desarrollo pués,de las leishmaniasis de las mucosas,hay dos épocas que las definen en un periodo de infiltración o tumefacción y un periodo de ulceración. En la nariz el primero es muy corto y siempre termina por la ulceración y destrucción del cartílago del tabique,y en la boca,la infiltración puede durar mucho mas tiempo evolucionando o hacia la curación o hacia la ulceración.

Universidad Nacional Mayor de San Marcos
Facultad de Medicina
UBHCD

Leishmaniasis dérmicas

Foto.N°15.-Preparado de linfa en el que se ve tres leishmanias dentro de un gran mononuclear.

Universidad Nacional Mayor de San Marcos
Facultad de Medicina
UBHCD

Capítulo II

Histopatología.

El estudio anatomo-patológico macroscópico nos acaba de dar el modo de clasificar las lesiones provocadas por la infección leishmaniásica, así como todos los elementos necesarios para su diagnóstico clínico; ahora, el conocimiento de la histopatológía nos servirá para profundizar en las alteraciones mas íntimas y para darnos cuenta de la evolución y fin del proceso, poniéndonos en el camino de un diagnóstico histológico.

Dado el modo como se presentan las modificaciones de la piel y mucosas, es necesario, para com-

Universidad Nacional Mayor de San Marcos
Facultad de Medicina
UBHCD

prenderlas y armonizarlas,hacer una apreciación aislada de cada uno de los elementos que constituyen estos órganos de revestimiento;teniendo en cuenta desde ahora,que en todos los procesos que radican en éstos,principalmente en los procesos inflamatorios,nunca las alteraciones se localizan exclusivamente a una u otra parte de esos órganos,sino que por el contrario repercuten de una manera inevitable sobre el conjunto. Asípués,al hablar de inflamaciones dérmicas,tenemos que suponer alterada la epidermis o viceversa,pués ambas capas se complementan en lo que se relaciona en sus medios de nutrición y de defensa.

En la preparación del material para el estudio microscópico hemos usado las técnicas prescritas corrientemente en los laboratorios,procurando poner de manifiesto,con procedimientos distintos y de la mejor manera,cada uno de los elementos que constituyen las capas de epidermis,mucosa y dermis. Las técnicas empleadas han sido las siguientes Fijación al alcohol y al ac.ósmico. Cortes perpendiculares y paralelos ala superficie libre de la lesión. Coloraciones a la hematoxilina,a la hematoxilina-eosina,al Van Gieson,a la triple coloración de Cajal,al azul polícromo de Unna,a la tionina,al Wright,al Leishmann y al Ziehl-Hauser. Hemos escogido en todo momento los bordes de las lesiones para hacer las biopsias,por considerar esos sitios como los mas apropiados para conocer las alteraciones tanto del tejido epitelial co-

Universidad Nacional Mayor de San Marcos
Facultad de Medicina
UBHCD

Leishmaniasis dérmicas

Foto.N°16.-Preparado de linfa en el que se ve cuatro leishmanias dentro de un gran mononuclear.

Universidad Nacional Mayor de San Marcos
Facultad de Medicina
UBHCD

mo las de la dermis.

Piel

En un examen microscópico de conjunto de un preparado en corte perpendicular a la superficie y con pequeño aumento hay dos circunstancias que llaman la atención y que inducen o guían a una investigación mas detenida, son:la infiltración dérmica y la proliferación epidérmica; la primera en la forma de un punteado difuso,la segunda por el aspecto especial de una capa de revestimiento con prolongaciones profundas y ramificadas o por verdaderos nucleos o globos incluidos dentro del tejido punteado difuso.

Epidermis.-

Es interesante la parte que toma en la reacción inflamatoria cutanea esta capa de la piel,tanto por el desarrollo mismo de ella cuanto porque se prestó en otra época para base de una idea algo equivocada sobre el papel de la epidermis en las lesiones que nos ocupan.

En efecto,la multiplicación activa de las células del cuerpo mucoso de Malpighi-acrecentando notablemente las prolongaciones interpapilares,engrosando el revestimiento epitelial del cuerpo papilar y enviando largos conos entre las ~~xxxxx~~ papilas en la profundidad de la dermis muy irregulares en dimensión,forma y dirección,que se ramifican exuberantemente y desordenados,dando a los cortes a distintas alturas el aspecto de nucleos epiteliales - sirvió para

Universidad Nacional Mayor de San Marcos
Facultad de Medicina
UBHCD

Leishmaniasis dérmicas

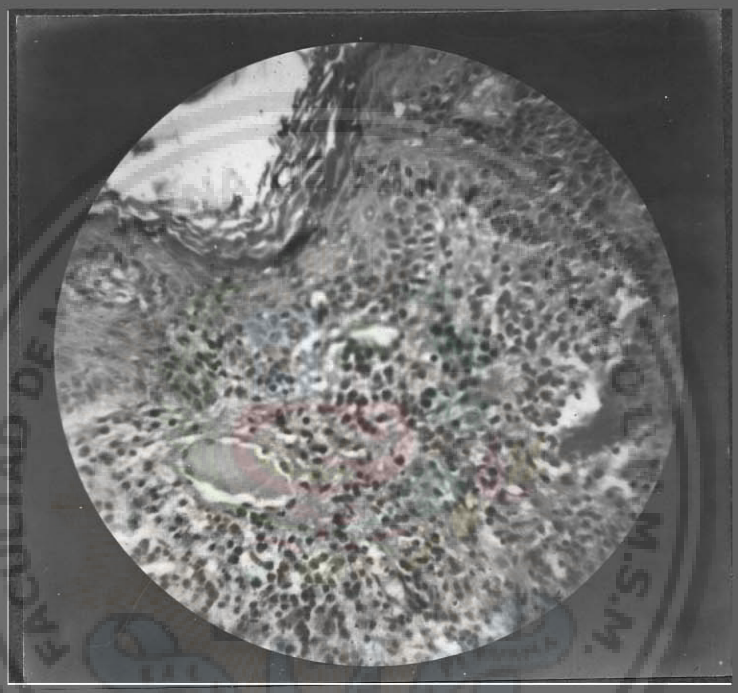

Foto.nº17.-Corte de lesión cutanea. Hiperqueratosis,hiperacantosis, vesiculación parenquimatosa,Se puede ver una laguna linfática y apreciarse la infiltración difusa de la dermis.

Universidad Nacional Mayor de San Marcos
Facultad de Medicina
UBHCD

que fuesen considerados como de fondo neoplásico epiteliomatoso.

La hiperacantosis que representa esta modalidad de desarrollo malpighiano constituye con la infiltración dérmica la pápula. A ella se agrega un proceso de desviación evolutiva que provoca la paracantosis con células del cuerpo mucoso muy gruesas, de protoplasma y nucleo diafano; células, que hiperacantosadas, sufren la queratinización formando una capa de eleidina y una cubierta que tiene todas las propiedades de la sustancia cornes, representando en orden invertido las capas epidérmicas y constituyendo verdaderos globos o nucleos epidérmicos; es decir, hay un trastorno de la cornificación en el seno del cuerpo de Malpighi. La proliferación epidérmica da origen a la presencia, que se observa, de figuras mitóxicas en las células del estrato germinativo. Se observa además una alteración muy manifiesta y constante cual es la vesiculación parenquimatosa, llamada así por Darier, que consiste en la acumulación de líquido, primitivamente en las células malpighianas. Este líquido se encuentra por regla general en el protoplasma y en el nucleo, vesiculándose éste y rechazando contra el protoplasma, sin alterarlo, alnucleolo y originándole por esa compresión la forma de media luna que corrientemente tiene. En ciertos sitios llega a presentarse los caracteres de una verdadera alteración cavitaria.

Universidad Nacional Mayor de San Marcos
Facultad de Medicina
UBHCD

El estrato corneo sufre modificaciones interesantes en su desarrollo. En las formas tubérculo-costraceas especialmente, hay una marcada hiperqueratosis como se observa en las tuberculosis verrugosas, así como también se manifiesta una paraqueratosis en la cual ese estrato corneo aumentado de espesor, conservando las céluas sus nucleos colorreados y aplanados, se aplica directamente sobre el estrato granuloso que está a su vez edematoso vesiculado. La paraqueratosis se pone todavía mejor en evidencia cuando se ve la capa cornea con nucleos claros que no se implanta sino sobre pequeñas porciones de estrato granuloso y solo de trecho en trecho, explicándose de esta manera el hecho clínico de la descamación de las pápulas. En otros sitios, en las formas ulcerosas prindipalmente, se ve el cuerpo mucoso degenerado atrofiarse, desparecer el estrato granuloso y el lúcido y quedar la capa cornea hiperqueratosada representando por sí sola la epidermis en la parte que dentro de poco ha de engrosar la porción ya ulcerada y descubierta; pués este último estrato también sucumbe para ser reemplazado por una costra.

Todos estos procesos unidos probablemente a otros de noviformaciones combinados con metamórfosis regresiva pueden facilitar a que la epidermis que recubre la dermis engrosada por la infiltración, se desgaste o erosione dejando a descubierto los cuerpos papilares.

Universidad Nacional Mayor de San Marcos
Facultad de Medicina
UBHCD

Leishmaniasis dérmicas



Foto.N°18.- Corte de lesión cutanea Hiperplasia epitelial y destrucción epidérmica en el vértice de una papila tumefacta y edematosa. También puede verse la vesiculación parenquimatosa y el infiltrado celular difuso. Col.hematox.-eosina.

Universidad Nacional Mayor de San Marcos
Facultad de Medicina
UBHCD

La degeneración y la fusión de los elementos de la epidermo-dermis es una circunstancia que se observa corrientemente en los cortes de lesiones leishmaniásicas:es la consecuencia de la primitiva infiltración celular inflamatoria. Se ven las capas superficiales de la dermis con elementos del estrato germinativo y del cuerpo mucoso,que se presenta en supuración y cubiertos de una costra.

Debemos anotar todavía un hecho,y es el paso de leucocitos hasta las mismas capas epidérmicas,encontrándoseles entre las células del cuerpo de Malpighi y amoldándose a las diversas incidencias de las uniones celulares.

Esta clase de noviformaciones inflamatorias que tienen reacción epitelial clara,con una histología en parte semejante a la del epitelioma cutaneo pero que cicatriza expontaneamente,sirvieron para que algunos autores las consideraseu como verdaderas neoplasias epiteliales y para que aún entre nosotros se utilizara como elemento permamente y preciso de caracterización y fuese tomado como base del proceso reaccional.

Error profundo es querer considerar esta clase de lesión como originada por un proceso puramente epitelial inflamatorio o neoplásico. Las modificaciones inflamatorias claras que se perciben con el caracter de alteración de situación junto con las profundas y mas especiales lesiones dérmicas,nos alejan de la primera hipótesis y

Universidad Nacional Mayor de San Marcos
Facultad de Medicina
UBHCD

la inflamación misma clara y precisa, nos quita toda duda sobre la segunda.

Además en los procesos neoplásicos o puramente inflamatorios de la epidermis, los elementos corneos se alteran secundariamente y los malpighianos lo hacen pero en forma que apenas trasciende al tejido vascular; mas en nuestro caso que es una lesión que compromete tan profundamente la dermis sería muy defectuoso y equivocado atribuir todo el trastorno histológico a una reacción solo epitelial, y menos en la forma de que fué primitivamente epitelial. No se trata pués sino de una hiperplasia inflamatoria del epitelio estratificado de la piel que haría comprenderla en el grupo de los pseudo-tumores inflamatorios o parasitarios.

Dermis.-

Las incidencias del proceso inflamatorio ~~se~~ radican especialmente y de manera constante en la dermis o corion, adquiriendo una precisión e intensidad que hace que esta clase de trastorno morboso se coloque dentro del grupo de las inflamaciones crónicas dérmicas, llamados también procesos específicos que están determinados por su tendencia a la cronicidad y a la formación de elementos celulares que no existen al estado normal y que son el resultado de las diversas metaplasias inflamatorias.

Las alteraciones en esta capa de la piel se

Universidad Nacional Mayor de San Marcos
Facultad de Medicina
UBHCD

Leishmaniasis dérmicas

Foto.N°19.- Corte de lesión cutanea Proliferación epidérmica exuberante. Col.hematox.

Universidad Nacional Mayor de San Marcos
Facultad de Medicina
UBHCD

reparten por todos sus elementos constitutivos y en atención a su importancia vamos a describirlas oredenadamente.

Alteraciones vasculares.- El estudio del sistema vascular dérmico nos hace notar un fenómeno constante en la primera etapa inflamatoria cual es el de la congestión. Los vasos del plexo papilar, mas que los del plexo subdérmico, están dilatados y repletos de sangre, Extravasaciones sanguineas se observan en los espacios que dejan los pocos y delgados elementos fasciculares del estroma. Estas hemorragias intradérmicas principalmente localizadas en las vecindades inmediatas de la capa generatriz epidérmica y dentro de las papilas mismas, preceden y pueden ser origen de modificaciones con hinchazón, de los elementos conjuntivos y de tumefacción protoplasmática de las células malpighianas, su vesiculación edematosa por trasfusión de la serosidad y aún, sin ser muy raro de la formación de flictenas superficiales. Atribuimos la causa inmediata de los derrames sanguineos a la rotura de las paredes vasculares muy distendidas o alteradas por la acción parasitaria indirecta o por diapédesis a consecuencia de que las células endoteliales no forman una capa limitante completa, separándose para permitir la verificación del fenómeno que es de origen puramente inflamatorio.

En los vasos profundos del corion, en aquellos que pertenecen al plexo subdérmico, se pueden encontrar lesiones arteríticas o flebíticas, en algunas de las cuales hay obliteraciones con tendencia a toma el tipo de las arteriolitis obliteran-

Universidad Nacional Mayor de San Marcos
Facultad de Medicina
UBHCD

tes (foto N°24 A), ~~sobre todo si ellas están en las vecindades o en las zonas mismas de esclerosis que indican procesos de cicatrización.~~ Pero lo frecuente es encontrar ciertas modificaciones no muy intensas pero manifestadas por las del endotelio, que tiene células tumefactas y protoplasma dilatado, granuloso, de prolongaciones anastomóticas mas apreciables que al estado normal, a la que se une a veces vegetaciones endovasculares de iniciación.

La pared media de los vasos un tanto engrosada, muestra a menudo grados diversos de degeneración hialina en los procesos intensos de inflamación.

La infiltración perivascular, tan común en las inflamaciones nodulares es en nuestro caso demasiado raro y cuando existen en las formas profundamente ulceradas se representan, por elementos celulares pequeños, elementos embrionarios, escaso número de polinucleares y no pocos plasmazellen.

El contenido de los vasos está formado por hematies muy numerosos y algunos leucocitos y no dejan de encontrarse capilares trombosados.

Noviformaciones vasculares se instalan dentro de los mismos coágulos, probablemente debido a proliferaciones endoteliales de los vasos rotos.

Los <u>vasos linfáticos</u> están por completo dilatados encierran una serosidad hialina y su endotelio semejante al de los capilares sanguineos está tumefacto y alar-

Universidad Nacional Mayor de San Marcos
Facultad de Medicina
UBHCD

Leishmaniasis dérmicas

Foto.N°20.- Corte de lesión cutanea Foco hemorrágico subepidérmico papilar con edema epidérmico y formación de una flictena que rota ha sido reemplazada por una costra gruesa que engloba gran número de leucocitos. Col. hematox-eosina.

Universidad Nacional Mayor de San Marcos
Facultad de Medicina
UBHCD

gados. Es en la base de las papilas y en la vecindad de las prolongaciones interpapilares de la epidermis donde con mas frecuencia se encuentra estas lagunas linfáticas.

Alteraciones del estroma.- Las alteraciones que se observan aquí son las que corresponden a la mayor parte de los procesos inflamatorios crónicos:las células del tejido conjuntivo, hipertrofiadas muestran nucleos ovoides voluminosos con un retículo de cromatina de poca intensidad de coloración y un protoplasma en el que asoma un comienzo de aumento y división Estas células conjuntivas hipertrofiadas forman,por decirlo así,el fondo de la infiltración leucocitaria que existe abundante.

Las fibras de tejido conjuntivo son muy escasas menos netas,atrofiadas y con tendencia a la desaparición completa por absorción,están transformadas como considera Rindfleissch en una sustancia mucosa,y en cuanto a las fibras elásticas,todavía a penas persistente en ciertas papilas en los casos de evolución poco intensa han desaparecido fragmentándose y reduciéndose a restos insignificantes y casi no perceptibles en las capas del corion de mas profundamente infiltración.

Se encuentra muy amenudo algunas células conjuntivas hipertrofiadas que tienen varios nucleos y que aunque no afectan la disposición ni tienen las particularidades de las pequeñas células gigantes,pueden confundirse con

Universidad Nacional Mayor de San Marcos
Facultad de Medicina
UBHCD

ellas; serían células gigantes imperfectas o crioplaxos de Unna.

La lesión histológica en relación con el infiltrado celular y con el edema de las leishmaniasis dérmicas, podrían servir para considerar a estas en el grupo de los granulomas infecciosos, en que el estroma entra en degeneración quedando el infiltrado celular mas o menos organizado; mas no permite hacerlo de modo absoluto, porque no solamente hay sitios en que existiendo la granulación persiste todavía el estroma, sino que aún hay otros en que el tejido conjuntivo dérmico ha sido transformado en tejido conjuntivo reticulado después de haberse extendido la infiltración entre las mallas de la dermis.

Puede todavía considerarse una particularidad mas describiendo las alteraciones del estroma y es la existencia de elementos conjuntivos en pleno proceso degenerativo hialino que constituyen, en ciertos sitios, placas bien definidas de esta clase de degeneración.

En los cortes hechos de trozos sacados de los bordes de una úlcera en que comienza un periodo de reparación, se aprecian gran número de capilares neoformados, muchas células conectivas grandes, células linfáticas y glóbulos rojos que nos indican la existencia de un tejido de granulación constituido por yemas carnosas que han de ser las formadoras de las cicatrices, primero rosada y después

Universidad Nacional Mayor de San Marcos
Facultad de Medicina
UBHCD

Leishmaniasis dérmicas



Foto.N°21.- Corte de lesión cutanea Proliferación epidérmica,nucleos epiteliales,hiperacantosis,paracantosis,hiperqueratosis,paraqueratosis(células córneas que todavía conservan su nucleo y que se implantan sobre el estrato granuloso con células vesiculadas).Infiltrafiltración dérmica difusa pero marcada. Col.hematox-eosina

Universidad Nacional Mayor de San Marcos
Facultad de Medicina
UBHCD

blanca por endovascularitis progresiva.

La superficie descubierta de las papilas que se encuentran turgescentes por el edema y la proliferación del corion infiltrado, se halla revestida en algunas ulceraciones por una capa de fibrina coagulada que engloba gran número de polinucleares.

En las papilas dérmicas, la infiltración es muchísimo menor predominando siempre los linfocitos y pocos polinucleares notándose entre las alteraciones, que en ellas se instalan, el edema pronunciado que provoca la enorme dilatación de las mallas fibroblásticas que a su vez han perdido su carácter de normalidad para hacerse difusas y poco reconocibles Este edema ~~xxxxxxxx~~ origina como consecuencia primaria el edema o vacuolización que hemos descrito en las células malpighianas de la capa epidérmica, es el que ocasiona también pequeñas flictenizaciones que rotas y cubiertas de costras chicas y escamas, se ven en ciertas formas costraceas de leishmaniasis.

Otra particularidad de las modificaciones que radican en el tejido papilar es la gran frecuencia de los focos hemorrágicos o derrames sanguíneos que están a la altura del plexo papilar y en conexión con la primera hilera de células epidérmicas o capa generatriz.

Como consecuencia a las alteraciones que hemos señalado ya en el corion y papilas dérmicas se aprecia ~~xx~~ también en las formas exulceradas una pérdida de sustancia, de-

Universidad Nacional Mayor de San Marcos
Facultad de Medicina
UBHCD

bida a la fusión de los elementos de la epidermo-dermis o a su degeneración. Se ve las capas superficiales de la dermis presentada en supuración con elementos del estrato germinativo ybdel cuerpo mucoso,con gran número de polinucleares,algunos linfocitos,elementos embrionarios repartidos dentro de un plasma albuminoso y fibrinoso,células epiteliales degeneradas,restos conjuntivos,fibras elásticas y gérmenes de infección secundaria.

Estos elementos concretados en sitios forman costras gruesas y adherentes.

La exulceración es provocada por una causa directa de fuera a dentro,pero preparada por alteración previa de las capas de la piel,conforme al proceso ya descrito. La exulceración llega hasta la dermis con tendencia a persistir y a crecer con el caracter de fagedenismo que ya hemos llamado la atención en el estudio macroscópico.

Ahora,cualquiera que sea el grado de infiltración con o sin continuidad epidérmica,estando destruido el estroma conjuntivo dérmico,siempre el proceso reparador se hace por segunda intención. Hay una invasión de elementos embrionarios constituyendo el tejido de granulación,hay vasos de nueva formación,se organiza el tejido conjuntivo y sigue luego la endovascularitis progresiva que hace palidecer la primitiva cicatriz.

En la transitoria cicatriz que puede considerarse como característica,las fibras conjuntivas continuan

Universidad Nacional Mayor de San Marcos
Facultad de Medicina
UBHCD

Leishmaniasis dérmicas

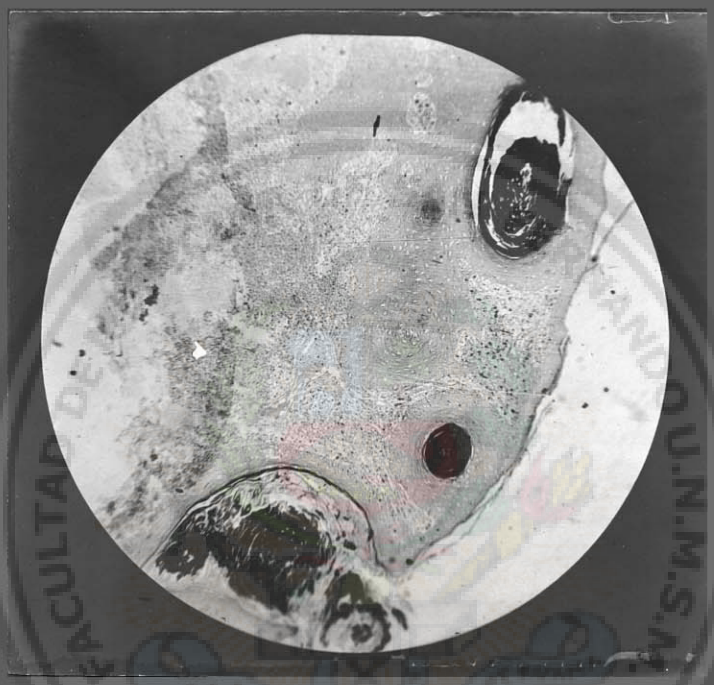

Foto.N°22.- Corte de lesión cutanea. Nucleos córneos en el centro de globos epidérmicos con células vesiculadas. Impreg.ac.ósmico.

Universidad Nacional Mayor de San Marcos
Facultad de Medicina
UBHCD

delgadas por largo tiempo y la epidermis sin capa granulosa y con elementos paraqueratósicos, da el aspecto macroscópico, que ya hemos descrito también, de cubierta opaca con pequeñas láminas foliaceas.

Infiltración.- La infiltración dérmica por elementos celulares diversos adquiere en la enfermedad que nos ocupa, un aspecto muy especial sin serle característico por la inconstancia en su disposición según el sitio del cuerpo que afecte y sin el grado de intensidad y de antigüedad que tenga.

El examen microscópico de conjunto a pequeño aumento nos revela un primer e interesante dato cual es la infiltración perfectamente difusa pero marcada, sin agrupamiento celulares sistematizados ni puntos especiales de reunión. Pocas y pequeñas son las coronas perivasculares que se encuentran con tanta frecuencia en patología cutanea y cuando existen pertenecen a las lesiones antiguas infectadas secundariamente. En las leishmaniasis dérmicas que se inician puede anotarse, pero no con mucha facilidad, la existencia de nódulos circunscritos subepidérmicos y foliculares mal definidos y que se manifiestan exterior y macroscópicamente por la pápula.

Ya hemos anotado la presencia de células conjuntivas hipertróficas de gran protoplasma, nucleo oval y poco coloreado. Pero los elementos que son sumamente abundantes y que predominan sobre los demás, son los linfocitos y los grandes mononucleares que se reparten dentro de las ma-

Universidad Nacional Mayor de San Marcos
Facultad de Medicina
UBHCD

llas del escaso retículo conjuntivo constituído por los fibroblastos degenerados.

Existen en regular número los polinucleares neutrófilos que se reparten en los sitios mas superficiales de las papilas,avanzando,aún algunos,dentro de la epidermis alojándose en los espacios intercelulares. Tambien se encuentranen la vecindad de los vasos y aún incluidos dentro de sus paredes indicando la verificación del fenómeno diapedésico.

En la superficie de la úlcera o en sus vecindades se ven estos leucocitos polinucleares en degeneración protoplasmática constituyendo glóbulos de pús acompañados de gérmenes de infección secundaria.

Polinucleares eosinófilos se encuentran pocos;pero siempre existen.

En cierto número constantemente se ven células plasmáticas o plasmazellen constituyendo en ciertas partes verdaderos plasmoma,pués están agrupados y de preferencia en la vecindad de los vasos. Son células esféricas de protoplasma abundante con contornos fuertemente coloreados, basiófilo y un núcleo poco teñido,pero que tiene gruesos granos de cromatina. Productos de metaplasias plasmáticas provienen directamente del elemento conjuntivo.

También hay mastzellen de Ehrlich,repartidos en el campo de infiltración,caracterizados por su

Universidad Nacional Mayor de San Marcos
Facultad de Medicina
UBHCD

Leishmaniasis dérmicas

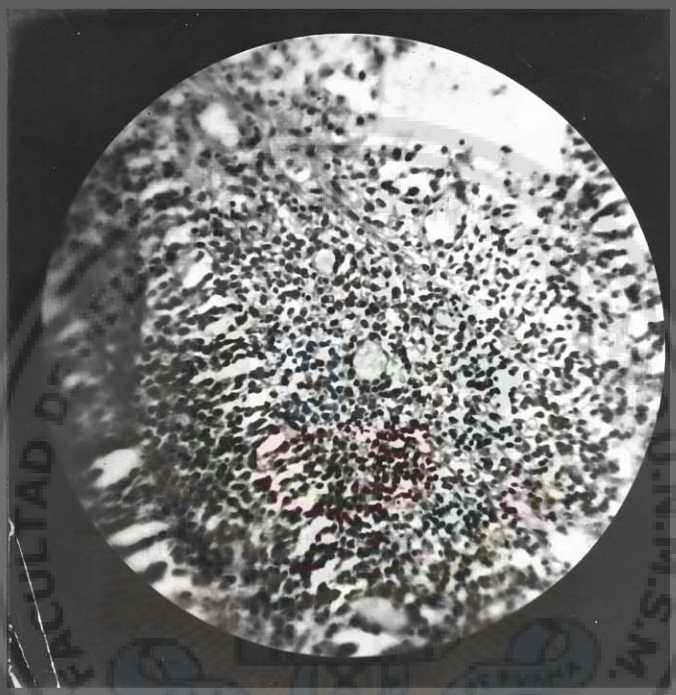

Foto.N°23.- Corte de lesión cutanea. Infiltración celular marcada con leucocitos mononucleares grandes, linfocitos,plasmazellen. Capilares sanguíneos de nueva formación. Col. hematox-eosina.

Universidad Nacional Mayor de San Marcos
Facultad de Medicina
UBHCD

protoplasma de granulaciones teñidas por los colores básicos.

Hemos podido constatar la existencia de células con protoplasma considerablemente aumentado de afinidad acidófila, de granulaciones muy finas, con varios núcleos pálidos degenerados que parecen derivados por degeneración homogenea de las células plasmáticas y que mostrando muchas veces varios núcleos, podrían asimilarse a células gigantes imperfectas o carioplaxos de Unna.

Así mismo, hemos encontrado células voluminosas de protoplasma abultado, eosinófilo y granuloso, dotadas de un nucleo grueso y bien teñido que ya han sido descritas como existiendo en otros procesos semejantes. No hacemos ningún comentario sobre este elemento. Además existen algunos elementos celulares que tienen el aspecto de células epitelioides y que nosotros consideramos en este caso como elementos de epitelios enclavados en la profundidad de la dermis inflamada y como restos de la proliferación epidérmica interpapilar.

Células gigantes verdaderas, clásicas, no hemos encontrado y las que mas arriba hemos asimilado como tales, pero imperfectas, se reparten indistintamente en la masa difusa de infiltración sin servir de base a ningún sistema y sin encerrar elementos extraños parasitarios.

Parásitos.- Todas las anteriores alteraciones que revelan el grado máximo de la lesión tienen muy pocos datos que puedan

Universidad Nacional Mayor de San Marcos
Facultad de Medicina
UBHCD

caracterizar precisamente un diagnóstico histopatológico;pero hay en el orden parasitológico una circunstancia capital e indudable con la presencia de la leishmania en el espesor del corion.

En efecto,es en las profundidades de la capa dérmica donde se encuentran las leishmanias con mayor frecuencia. La coloración de la hematoxilina sola o a la coloración de Van Gieson,se observa,dentro siempre de los grandes mononucleares o dentro de células conjuntivas mas o menos alteradas grupos numerosos de parásitos de un aspecto especial e inconfundible. Existen también pero en menor número y con menos frecuencia en los espacios intercelulares,en las vacuolas del protoplasma de ciertos leucocitos degenerados o aún libres en el exudado. Los parásitos no han sido nunca encontrados en el endotelio mismo ni en la vecindad de los vasos alterados,así como tampoco han podido ser encontrados en la superficie de la lesión. Siempre ocupa el centro de ésta y desaparecen en cuanto se acerca la investigación a la superficie.

La busca del parsito debe hacerse siempre con la coloración de Van Gieson que los presenta claros y netos,permitiendo encontrarlos con relativa facilidad con el objetivo de inmersión. Su aspecto el de unos puntos mas o menos teñidos y algo difusos debido a las alteraciones que las leishmanias han sufrido por acción de los procedimi

Universidad Nacional Mayor de San Marcos
Facultad de Medicina
UBHCD

Leishmaniasis dérmicas

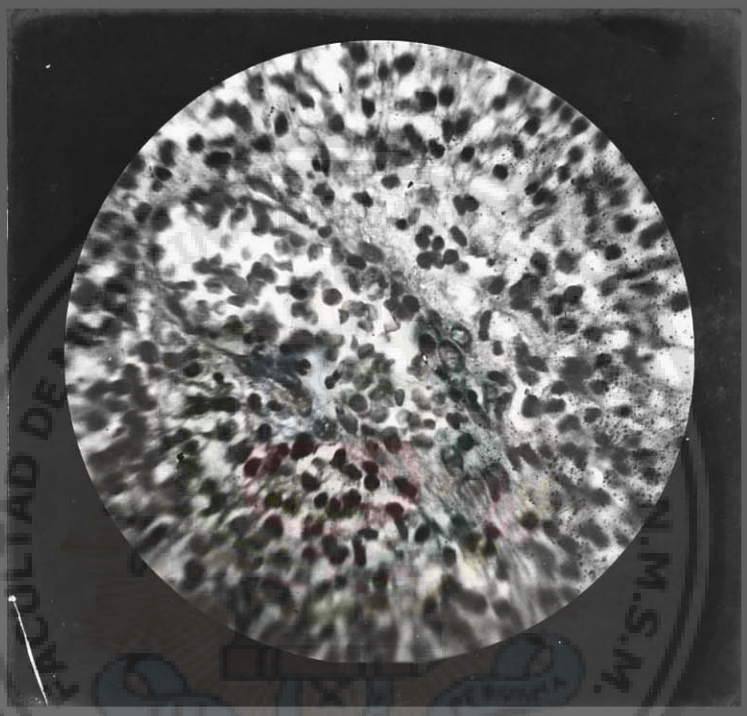

Foto.N°24.- Corte de lesión cutanea. Vaso sanguíneo dilatado con endotelio roto en su parte inferior dando salida a la sangre. Se puede apreciar el endotelio con células tumefactas de protoplasma y nucleo dilatados. Col. hema.-eosina.

Universidad Nacional Mayor de San Marcos
Facultad de Medicina
UBHCD

mientos de inclusión y de las distintas temperaturas a que, con este motivo, han sido sometidas. Se encuentra como repetimos principalmente agrupadas e incluidas dentro de los grandes mononucleares y en las células conjuntivas.

Mucosas.

El estudio histopatológico de las lesihmaniasis de las mucosas ha sido ya hecho por otros con bastante detención, pero como nuestras interpretaciones difieren en ciertos detalles, vamos a ser un poco explícitos para exponerlas, tal cual lasdeducimos de nuestros preparados.

En primer lugar en casós de mediana intensidad en los que recién se inicia la infección leishmaniásica en las fosas nasales, siempre por contaminación de una lesión cutanea anterior, se presenta con alteraciones que corresponden un aspecto general a las de una rinitis, es decir: espesamiento de la mucosa, descamación epitelial, degeneración vacuolar de sus células, infiltración leucocitaria abundante con predominio de los mononucleares y existencia de plasmazellen y mastzellen en el corion submucoso, dilatación y congestión de los vasos sanguíneos, diapédesis e hipersecreción mucosa en la que el moco tiene elementos epiteliales deformados, degenerados y leucocitos con predominio de mononucleares.

En los casos de pérdida de sustancia se

Universidad Nacional Mayor de San Marcos
Facultad de Medicina
UBHCD

aprecia en los bordes de la ulceración una hiperplasia epitelial que se asemeja a la que se observa en la piel,pero que nunca llega a tener los caracteres de ésta. En la superficie se ve que el epitelio ha desaparecido completamente siendo reemplazado por una ligera capa de mucina coagulada que engloba gran número de elementos celulares,leucocitos de todo género,hematies y gérmenes de contaminación. Bajo de esta capa costrosa se halla directamente el corion profundamente infiltrado de leucocitos mononucleares grandes,linfocitos,algunos mononuclearesplasmazellen y mastzellen.

La red conjuntiva se encuentra casi desaparecida ahogada por el infiltrado y por el edema inflamatorio que la distiende estando solo representado por uno que otro fibroblasto.

Los vasos sanguíneos de las redes superficial y media están profundamente congestionados,la pared media de las arterias y venas ligeramente engrosadas. Puede apreciarse con facilidad un tejido típico de granulación,con células jóvenes,linfocitos y vasos capilares neoformados, constituyendo un primer paso en el fenómeno de cicatrización que se termina con un proceso de reparación con cicatriz algo retráctil.

~~Esta ulceración dado el poco~~ Las ulceraciones en este sitio dado el poco espesor de la mucosa nasal,alcanzan pronto a los cartílagos de la nariz,destruyéndolos sistemáticamente de acuerdo con un proceso leishmaniásico

Universidad Nacional Mayor de San Marcos
Facultad de Medicina
UBHCD

Leishmaniasis dérmicas

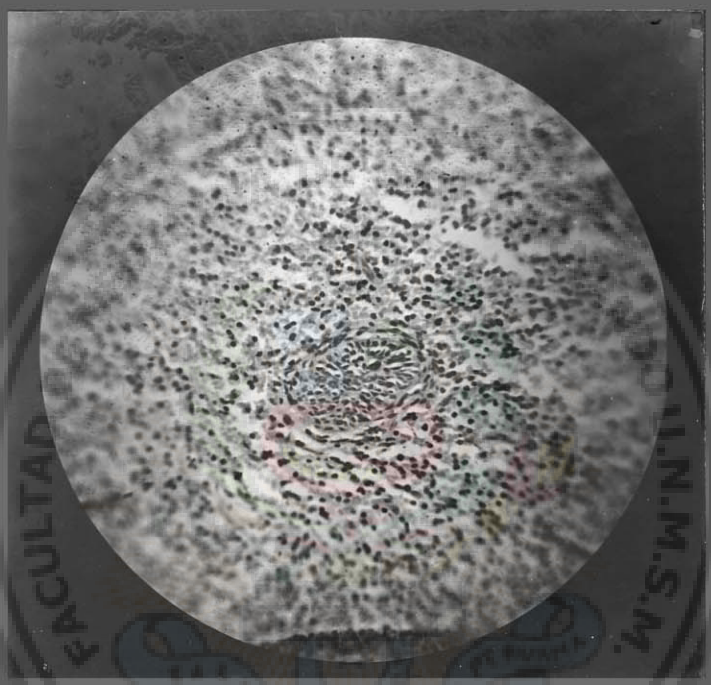

Foto.N°24 A.- Corte de lesión cutanea. Obliteración vascular. Al rededor, congestión y hemorragia intradérmica. Col.hematoxilina.

Universidad Nacional Mayor de San Marcos
Facultad de Medicina
UBHCD

cutaneo y respetando en todo momento el sistemam oseo.

Este mismo proceso histopatológico puede extenderse hasta la mucosa retronasal, faringea, laringea y palatina.

A la localización nasal se une muchas veces como ya lo hemos dicho, un proceso ulcerativo propagado a la cara de los labios y en este caso son muy semejantes a las modificaciones que detalladamente hemos consignado para la piel Sin embargo dada la rica vascularización de los labios hemos podido notar la alta repercusión que tiene sobre el elemento arterial y venoso, el proceso inflamatorio; en efecto, las paredes medias de los vasos están profundamente engrosadas y la endoarteria tumefacta y espesa limita una luz estrachada y repleta de sangre.

En sitios, el aspecto de los capilares casi obstruidos y de endotelio engrosado, tienen la apariencia de verdaderos nucleos endoteliomatosos. Las paredes vasculares están atacadas de un comienzo de degeneración hialina.

Así mismo debemos hacer notar que las reacciones histopatológicas particulares que responden a infecciones secundarias así como la existencia de polinucleares es mas manifiesta aquí que en las lesiones cutaneas.

Bos parásitos como en la piel se encuentran principalmente englobados dentro de los grandes mono-

Universidad Nacional Mayor de San Marcos
Facultad de Medicina
UBHCD

nucleares y repartidos en el espesor de los elementos conjuntivos alterados. Podemos decir que nunca se han dejado de encontrar en la linfa extraida por capilaridad así como también hemos comprobado su existencia en los cortes coloreados al Van Gieson o a la hematoxilina sola.

Sitio que corresponde a las leishmaniasis dérmicas en el grupo de los procesos específicos de inflamación crónica.

Antes de sentar las conclusiones que han de deducirse de la exposición que venimos haciendo vamos a procurar establecer el sitio que le corresponde a la enfermedad de que tratamos en el grupo de los procesos específicos de inflamación crónica conforme al nuevo concepto de las metaplasias inflamatorias. Deducidos de este estudio analítico, consignaremos los datos que han de servir para el diagnóstico posible histopatológico.

Las metaplasias a que nos referimos y que se instalan en el tejido conjuntivo dérmico inflamado crónicamente se consideren como de cuatro clases principales:

La metaplasia linfoide, la epitelioide, la plasmática y la compuesta. Cada una de ellas representa una modalidad especial de evolución transformadora de los elementos celulares y una tendencia a hacerse constante en los di-

Universidad Nacional Mayor de San Marcos
Facultad de Medicina
UBHCD

Leishmaniasis dérmicas

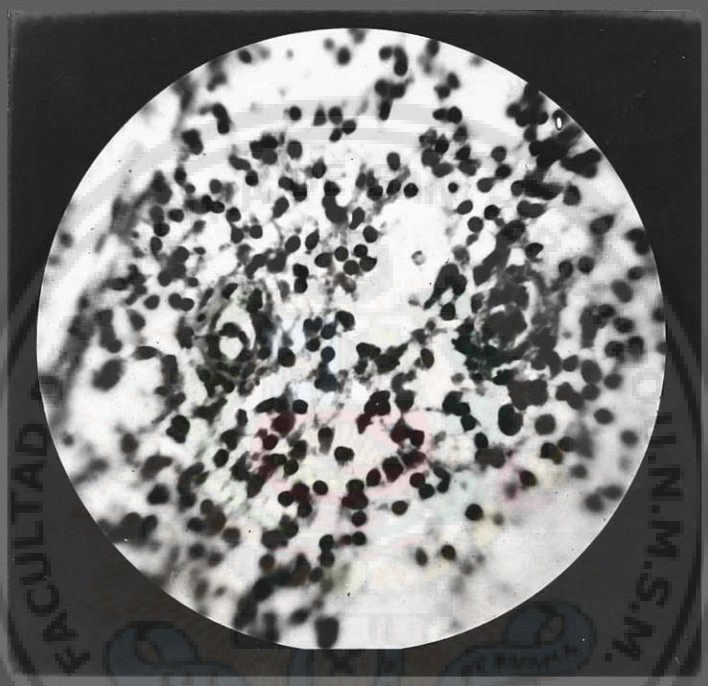

Foto.N°25.- Corte de lesión cutanea. Vasos con endotelio alterado y pared media en degeneración hialina. Col.hematox-eosina.

Universidad Nacional Mayor de San Marcos
Facultad de Medicina
UBHCD

versos grupos de lesiones específicas.

La metaplasia linfoide, caracterizada por la gran infiltración de células de esta naturaleza que llegan apretadas las mallas distendidas que forman los pocos y delgados haces conjuntivos del retículo dérmico así como por el espesamiento de esa infiltración en ciertos sitios para constituir nàoganglios. Esta metaplasia es el tipo de la lesión del lupus eritematoso que presenta ademas una capa de descamación engrosada, y atrofia ostensible de los otros elementos epidérmicos.

La metaplasia epitelioide consiste en la transformación de elementos existentes, en otros anormales, con protoplasma considerablemente aumentado de volumen y de afinidad acidófila, con un nucleo agrandado que no goza de carioquinesis pero que se multiplica por multiplicación directa y que presenta una tendencia al agrupamiento concentrado para dar origen a la formación de células gigantes. Estos elementos se sabe ya que pueden formarse de tres clases de fuentes celulares: son de origen conjuntivo linfoide, pero fijo; de origen linfoide, éro de los elementos libres de los tejidos, y de origen capilar sanguíneo por fusión del plasma celular del endotelio. La metaplasia epitelioide llamada de este modo por el aspecto especial de las células que forma, caracteriza especialmente la textura del lupus foliculer, lupus vermugoso y por regla general todas las alteraciones histológicas de orden

Universidad Nacional Mayor de San Marcos
Facultad de Medicina
UBHCD

tuberculoso. En la piel estas muestran además, espesamiento notable de las capas epidérmicas por proliferación con procesos paraqueratósicos.

La tercera metaplasia, metaplasia plasmática, es en la que la célula conjuntiva se diferencia en una célula esférica llamada célula plasmática o plasmazellen, de protoplasma extendido con contornos fuertemente basiófilo, de nucleo cargado de gruesas granulaciones de cromatina. Estos elementos intervienen de manera preponderante en las lesiones sifilíticas, reuniéndose alrededor de los bulbos pilosos, de las glándulas y de los vasos sanguíneos que muestran también alteraciones de vascularitis especiales.

La metaplasia compuesta, que es la mas frecuente, instalándose aún en las lesiones señaladas en el cuadro de las otras metaplasias, se podría decir que es predilecta de las enfermedades debidas a hongos parasitarios. En ésta como su nombre lo indica hay elementos de cada una de las modalidades anteriores.

Dentro del grupo de elementos celulares de infiltración en el relato que hemos hecho de las modificaciones principales del tejido dérmico leishmaniásico, tenemos elementos derivados de metaplasias linfoide y plasmática, nos faltaría precisar o caracterizar los otros encontrados para considerarlos como pertenecientes a la metaplasia epitelioide. De aquí que lo que predomina en el proceso de infiltración

Universidad Nacional Mayor de San Marcos
Facultad de Medicina
UBHCD

Leishmaniasis dérmicas



Foto.N°26.- Corte de lesión cutanea. Gran infiltrado leucocitario con predominio de polinucleares al rededor de vasos que muestran clara reacción inflamatoria, en un caso de la forma ulcerosa simple muy antiguo e infectado secundariamente. Col.hematox.

Universidad Nacional Mayor de San Marcos
Facultad de Medicina
UBHCD

específica leishmaniásica, es una metaplasia compuesta de la primera y de la tercera clase. Esto es tanto mas importante cuanto que nos serviría como medio de diferenciación con lesiones semejantes, por ejemplo, con las de las blastomicosis con que tienen singular parecido.

Así pués, la circunstancia anterior, unida a la escasez, por no decir ausencia, de células gigantes y epitelioides, a la ausencia de focos necróticos y de células de caracter especial como las de la lepra, del rinoescleroma, etc. a la ausencia de procesos arteríticos propios de la sífilis, a la ausencia de hongos y otros seres parasitarios y a la presencia del germen productor de la enfermedad, la leishmania, nos sirve para esquematizar un cuadro propio no muy difícil de establecer y sobre todo muy útil de comprobar.

Secreción linfoide

La linfa extraida por exitación de la superficie ulcerosa o por punción capilar de la lesión leishmaniásica nos enseña con relativa constancia leishmanias que sirven desde el principio para establecer el diagnóstico etiológico.

En número notable se encuentran leucocitos monucleares grandes, muchos de los cuales encierran las leishmanias; además, hay hematies, leucocitos polinucleares neutrófilos, eosinófilos, mastzellen, células embrionarias, células

Universidad Nacional Mayor de San Marcos
Facultad de Medicina
UBHCD

epiteliales degeneradas, restos conjuntivos, granulaciones grasosas, fibras elásticas y gérmenes de contaminación en gran cantidad, principalmente cuando la lesión es ulcerada y antigua.

La investigación de leishmanias en estos preparados con coloraciones electivas como el Wright, Leishman, etc., se hace muy sencilla si se tiene en cuenta que los gérmenes están con sus caracteres típidos y constantes. Podemos decir que con tanta frecuencia los hemos encontrado libres, como englobados en los elementos celulares. Las microfotografías Nos. 15 y 16 nos dan una idea del aspecto de una preparación de linfa coloreada por el Wright.

Universidad Nacional Mayor de San Marcos
Facultad de Medicina
UBHCD

Leishmaniasis dérmicas



Foto.N°27.- Corte de lesión cutanea. Grupo de leishmanias dentro de un gran mononuclear. Es así el aspecto que ellas tienen en los cortes teñidos por el Van Gieson.

Universidad Nacional Mayor de San Marcos
Facultad de Medicina
UBHCD

Capítulo III

Hematología de las leishmaniasis dérmicas.

La repercusión que tiene en la sangre la existencia de una úlcera o lesión leishmaniásica cualquiera, de la piel o mucosas, es aparentemente muy insignificante si nos atenemos al examen aislado de una muestra; pero haciendo el axamen seriado y la numeración larga de los elementos sanguíneos, podremos apreciar una fórmula constante y definida, que se revela y caracteriza por una mononucleosis.

Así como se encuentra en el botón de oriente, en las leishmaniasis americanas esta mononucleosis ha sido puesta de manifiesto desde las primeras numeraciones que se hicieron. Radica principalmente en el aumento de los grandes mononucleares que pueden llegar hasta veinte en las le-

Universidad Nacional Mayor de San Marcos
Facultad de Medicina
UBHCD

Leishmaniasis dérmicas

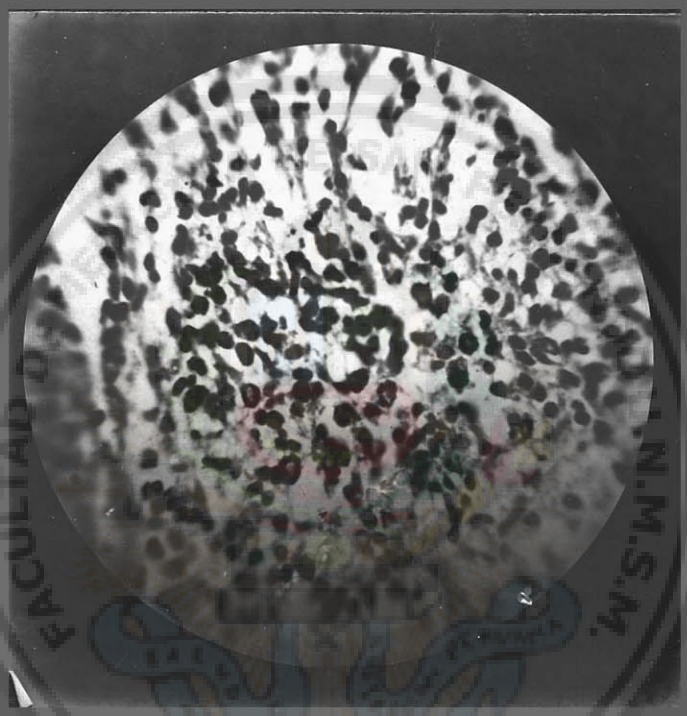

Foto.N°28.- Corte de lesión cutanea.
Grupo de plasmazellen en la vecindad
de un vaso. Col.tionina.

Universidad Nacional Mayor de San Marcos
Facultad de Medicina
UBHCD

siones extensas y poco infectadas secundariamente.

Los eosinófilos también sufren un pequeño aumento pero esta particularidad de la fórmula leucocitaria no es tan constante ni tan precisa. La sangre extraida de los bordes de la úlcera misma tiene todavía una mononucleosis mucho mas exagerada pudiéndose contar hasta 70%. La eosinofilia tiene aquí el mismo caracter que en las muestras tomadas en la circulación periférica general.

He aquí la relación de una fórmula sanguínea hecha en el enfermo de la fotografía N°9:

Hematies 4'300.000 Leucocitos 8.900

Polinucleares neutrófilos	48,3	%
" eosinófilos	1,5	"
Formas de transición	2,0	"
Grandes mononucleares	20,5	"
Mononucleares medios	20,0	"
Linfocitos	7,7	"

Como se ve la relación que existe entre el número de polinucleares y el de mononucleares está profundamente alterada con respecto a la proporción normal;pués es este caso alcanzan los últimos a 48,2 %.

En la sangre sacada del borde de la ulceración en este mismo enfermo,había:

Universidad Nacional Mayor de San Marcos
Facultad de Medicina
UBHCD

Leishmaniasis dérmicas

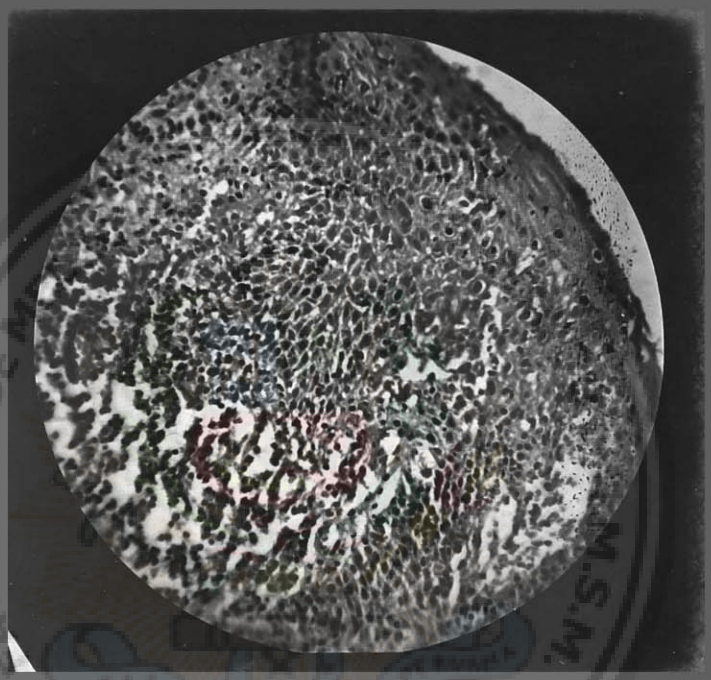

Foto.N°29.- Corte de labio. Hiperacantosis y vesiculación parenquimatosa. Col.hematox-eosina.

Universidad Nacional Mayor de San Marcos
Facultad de Medicina
UBHCD

Polinucleares neutrófilos	33,8	%
" eosinófilos	2,0	"
Grandes mononucleares	32,0	"
Mononucleares medios	20,2	"
Linfocitos	12,0	"

Es de notar que en los casos en que la ulceración ha sido profundamente infiltrada secundariamente, la mononucleosis de la sangre no es tan manifiesta como en las formas puras. Concuerda este dato con la clase de infiltración leucocitaria que se observa en la dermis de semejantes lesiones.

En el estudio que hemos hecho de la sangre periférica nunca pudimos descubrir la existencia de leishmanias. No conocemos ningún caso que haya sido estudiado en Lima de leishmaniasis generalizada, y de los pocos descritos en enfermos atacados de Boton de Orientemes notable el caso de Neumann que encontró leishmanias libres y típicas en la sangre periférica de un enfermo procedente de la Rusia Asiática que sufría en ese momento un ataque febril ligero. Neumann declaró que no era posible decir si ese hallazgo era debido a una introducción accidental de leishmanias procedentes de la úlcera o si era debida a una infección general.

La sangre extraida de los bordes de la úlcera, si contiene con mucha frecuencia las leishmanias típicas y en relativo buen número.

Universidad Nacional Mayor de San Marcos
Facultad de Medicina
UBHCD

Leishmaniasis dérmicas

Foto.N°30.- Corte de mucosa nasal. Restos de mucosa cubiertos por una capa de fibrina coagulada. Hacia arriba y a la derecha puede verse todavía un trozo insignificante de tejido sano. Col.hematox-eosina. Infiltración difusa y edema dérmico.

Universidad Nacional Mayor de San Marcos
Facultad de Medicina
UBHCD

Conclusiones.

Concretando los datos que se desprenden de la exposición que hemos hecho de las alteraciones antomo-histo-patológicas, y de acuerdo con el concepto que éstas nos merecen sobre la clase de procesos que presiden las lesiones dérmicas leishmaniásicas, vamos a establecer las siguientes conclusiones:

1a. El estudio anatomo-patológico macroscópico de las diversas lesiones con que se manifiestan las leishmaniásis dérmicas cutaneas, nos demuestran la existencia de elementos eruptivos primarios y secundarios suficientes y constantes para diagnosticar y clasificar estas lesiones.

2a. Que son el tubérculo, la úlcera y las costras, los tres elementos que ya aislados o ya combinados, así como el caracter de fagedenismo, lo que sirve de base a la clasificación anatomo-patológica de las formas de la enfermedad.

3a. Que la clasificación es la siguiente: Forma tuberculosa o botonosa: Var. tubérculo-costracea; var. tubérculo-ulcerosa. Forma ulcerativa o ulcerosa: var. ulcerosa simple; var. úlcero-costracea; var. ulcerosa fagedénica que puede ser serpiginosa o erosiva.

4a. Que cada una de estas formas tienen caracteres especiales de extensión, duración y marcha en relación con el sitio en que se instalan.

Universidad Nacional Mayor de San Marcos
Facultad de Medicina
UBHCD

5a. Que las cicatrices definitivas varían con el modo de evolución del proceso reparador. Cicatrices defectuosas cuando hay grandes pérdidas de sustancia por ulceraciones extensas o por cauterizaciones, y cicatrices regulares y cómodas cuando se permite la curación espontánea o se instituye el tratamiento por vía interna.

6a. Que en las mucosas es posible separar dos periodos bien marcados y facilmente diferenciados de la infección leishmaniásica: el de pura congestión con infiltración y edema y el de ulceración con pérdida de sustancia.

7a. Que el caracter que domina en las formas ulcerosas cutaneas y mucosas, es el poder destructor mutilante del proceso, que se extiende a todos los tejidos y que solo respeta el armazón oseo de los sitios atacados.

8a. Que las alteraciones de la piel radican y se manifiestan: en la epidérmis, por proliferación epitelial exagerada, hiperqueratosis, paraqueratosis, hiperacantosis, paracantosis, vesiculación parenquimatosa, alteración cavitaria y destrucción epidérmica; en la dermis, por congestión, hemorragias intradérmicas, destrucción mas o menos completa del estroma conjuntivo con alteraciones celulares en este tejido, edema dérmico, alteraciones vasculares especiales y por último por una infiltración celular difusa pero marcada que se reparte entre

Universidad Nacional Mayor de San Marcos
Facultad de Medicina
UBHCD

las mallas que dejan los restos de estroma;infiltración,que está constituida por linfocitos,grandes mononucleares,plasmazellen,leucocitos polinucleares neutrófilos y mastzellen.

9a.- Que la primitiva cicatriz puede fundirse por un reavivamiento de la infección,debido a que no ha alcanzado un estado definitivo y resistente;pués las fibras conjuntivas continúan delgadas por largo tiempo y la epidermis sin capa granulosa,tiene elementos paraqueratósicos que dan el aspecto de cubierta opaca con pequeñas láminas foliaceas.

10a. Que las alteraciones histológicas de las mucosas tienen en el fondo el mismo caracter que las de la piel: en la primera etapa de la inflamación hay espesamiento de la mucosa,descamación epitelial,degeneración vacuolar de sus células infiltración leucocitaria abundante con predominio de los grandes mononucleares y plasmazellen,dilatación y congestión vascular. En los casos de ulceración extensa hay en los bordes hipertrofia epitelial,y en el centro,destrucción del epitelio y su reemplazo por una capa de fibrina coagulada que engloba restos celularesmleucocitos diversos y gérmenes;la dermis tiene la misma infiltración que en la piel con alteraciones un poco mas marcadas de los vasos.

11a. Que en todos los casos estudiados hemos podido comprobar la existencia de leishmanias dentro de los tejidos, ya englobadas en los grandes mononucleares y células conjuntivas alteradas,ya libres en el plasma.

Universidad Nacional Mayor de San Marcos
Facultad de Medicina
UBHCD

12a. Que los trastornos histológicos descritos permiten colocar a esta afección en el grupo de los procesos específicos de las inflamaciones crónicas dérmicas.

13a. Que dentro de este grupo y de acuerdo con el modo como se instalan en estos procesos las distintas metaplasias inflamatorias, las leishmaniasis pertenecen al grupo de las metaplasias compuestas a tipo linfoide y plasmático.

14a. Que el caracter anterior unido a la falta de focos necróticos y de células especiales como las de la lepra, el rinoescleroma, etc., a la falta de procesos arteríticos sifilíticos, a la ausencia de hongos y de otros seres parasitarios y a la presencia de la leishmania en los cortes, puede servir como base a un diagnóstico histológico.

15a. Que es un error considerar esta clase de lesión como originada por un proceso puramente epitelial inflamatorio o neoplásico; pués dado el caracter de las alteraciones dérmicas y la clase de alteraciones epidérmicas que pertenece a la de las hiperplasias inflamatorias del epitelio estratificado de la piel, solo permitiría colocarla en el grupo de los pseudo-tumores inflamatorios o parasitarios.

16a. Que la linfa extraida tiene siempre el germen, la leishmania, hematies, leucocitos mononucleares grandes, polinucleares neutrófilos, eosinófilos, mastzellen, células embrionarias, células epiteliales degeneradas, restos conjuntivos, granulaciones grasosas, fibras elásticas y gérmenes de contaminación en gran

Universidad Nacional Mayor de San Marcos
Facultad de Medicina
UBHCD

cantidad;y

17a. Que la sangre periférica en las leishmaniasis cutaneas y mucosas muestran siempre una reacción leucocitaria a mononucleosis de grandes mononucleares, que es todavía mas exagerada en la sangre extraida de las vecindades inmediatas a la lesión. La eosinofilia no es marcada ni constante.

FACULTAD DE MEDICINA
BIBLIOTECA
No. de ingreso 10484
No. de la clasificación

Universidad Nacional Mayor de San Marcos
Facultad de Medicina
UBHCD

Leishmaniasis dérmicas

Foto.N°31.- Corte de labio. Destrucción epitelial y gran infiltración dérmica. Hacia abajo varios capilares congestionados y dilatados en la vecindad del tejido muscular que comienza a sufrir la degeneración hialina. Col.hematox-eosina.

Universidad Nacional Mayor de San Marcos
Facultad de Medicina
UBHCD